

Restorasi Mahkota Jacket Porselen Fusi Metal pada gigi non-vital Pasca Perawatan Endodontik dan Pada gigi vital dengan karies yang luas.

Yusrini Pasril
 Staf Pengajar Bagian Konservasi Gigi Universitas Muhammadiyah Yogyakarta



TUJUAN

Untuk menginformasikan penggunaan mahkota jacket porselen fusi logam pada gigi insisivus anterior setelah perawatan endodontik dan setelah karies yang ekstensif, dapat dilakukan perawatan menyeluruh dan terpadu untuk mengembalikan fungsi gigi. Dan untuk menggambarkan pengobatan kasus nekrosis gigi anterior dengan abses periodontal dan karies yang luas dengan pendekatan konservatif ke jaringan rongga gigi sehat lainnya.

DISKUSI

Perawatan pada gigi 21 dimulai dengan perawatan saluran akar diikuti oleh prosedur preparasi saluram akar diperkuat oleh pasak fiber post, dan direstorasi akhir dengan mahkota jacket porselen fusi metal dan

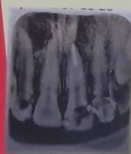perawatan untuk gigi 22 dimulai dengan pembersihan jaringan karies, kemudian diberikan mahkota jacket porselen fusi metal dan di semen dengan semen ionomer kaca, karena karies.

KESIMPULAN

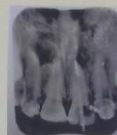
Dalam restorasi mahkota jacket porcelain fused to metal (PFM), warna, bentuk dan posisi gigi merupakan faktor penting untuk bisa mengembalikan fungsi gigi, termasuk faktor estetika. Hasil perawatan restoratif pada kasus ini lebih baik, satu minggu setelah mahkota Jacket PFM tidak ada keluhan, tidak nyeri, gingiva dan jaringan lunak disekitar gigi normal. Gigi bekerja dengan baik dan mampu mengembalikan kepercayaan diri dari pasien.



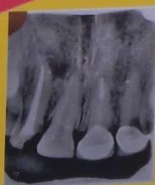Gambar.1
Gigi 21 pasca obturasi (hermetis)



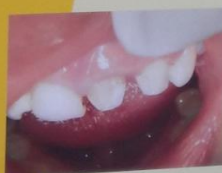Gambar.2
Preparasi saluran akar untuk gigi insersi pasak gigi 21
Preparasi mahkota untuk gigi 22



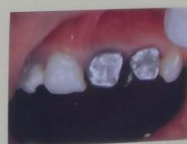Gambar.3
Try in Fiber-post pasak gigi 21



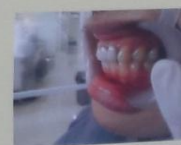Gambar .4
Mahkota jacket PFM gigi 21,22 pasca insersi



Gambar.5
Penempatan klinis pasca dilakukan preparasi pada gigi 21 dan 22



Gambar.6
Try in coping metal



Gambar.7
Satu minggu follow up pasca dilakukan insersi pasak dan mahkota jacket PFM pada gigi 21 dan 22

Drg. Yusrini Pasril, Sp.KG

Departemen Konservasi Gigi UMY

e-mail : yusrinipasril@yahoo.com

Restorasi Mahkota Jacket Porselen Fusi Metal pada gigi non-vital Pasca Perawatan Endodontik dan Pada gigi vital dengan karies yang luas.

Yusrini Pasril
Staf Pengajar, Bagian Konservasi Gigi Universitas Muhammadiyah Yogyakarta



TUJUAN

Untuk menginformasikan penggunaan mahkota jacket porselen fusi logam pada gigi insisivus anterior setelah perawatan endodontik dan setelah karies yang ekstensif, dapat dilakukan perawatan menyeluruh dan terpadu untuk mengembalikan fungsi gigi. Dan untuk menggambarkan pengobatan kasus nekrosis gigi anterior dengan abses periodontal dan karies yang luas dengan pendekatan konservatif ke jaringan rongga gigi sehat lainnya.

DISKUSI

Perawatan pada gigi 21 dimulai dengan perawatan saluran akar diikuti oleh prosedur preparasi saluran akar diperkuat oleh pasak fiber post, dan direstorasi akhir dengan mahkota jacket porselen fusi metal dan

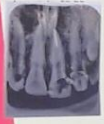perawatan untuk gigi 22 dimulai dengan pembersihan jaringan karies, kemudian diberikan mahkota jacket porselen fusi metal dan di semen dengan semen ionomer kaca, karena karies.

KESIMPULAN

Dalam restorasi mahkota jacket porcelain fused to metal (PFM), warna, bentuk dan posisi gigi merupakan faktor penting untuk bisa mengembalikan fungsi gigi, termasuk faktor estetika. Hasil perawatan restoratif pada kasus ini lebih baik, satu minggu setelah mahkota Jacket PFM tidak ada keluhan, tidak nyeri, gingiva dan jaringan lunak disekitar gigi normal. Gigi bekerja dengan baik dan mampu mengembalikan kepercayaan diri dari pasien.



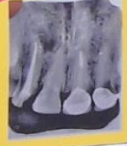Gambar.1
Gigi 21 pasca obturasi (hermetis)



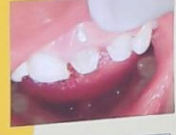Gambar.2
Preparasi saluran akar untuk gigi insersi pasak gigi 21
Preparasi mahkota untuk gigi 22



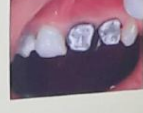Gambar.3
Try in Fiber-post pasak gigi 21



Gambar.4
Mahkota jacket PFM gigi 21,22 pasca insersi



Gambar.5
Penampakan klinis pasca dilakukan preparasi pada gigi 21 dan 22



Gambar.6
Try in coping metal



Gambar.7
Satu minggu follow up dilakukan insersi pasak mahkota jacket PFM pada gigi 21 dan 22

Drg. Yusrini Pasril, Sp.KG

Departemen Konservasi Gigi UMY

e-mail : yusrinipasril@yahoo.com



Periodontitis is a disease of the supporting structures of the teeth...
Perawatan...
Periodontitis...
Perawatan...
Periodontitis...